

UNIVERSIDAD AUTÓNOMA DEL ESTADO DE MÉXICO
FACULTAD DE MEDICINA
COORDINACIÓN DE INVESTIGACIÓN Y ESTUDIOS AVANZADOS
DEPARTAMENTO DE ESTUDIOS AVANZADOS
COORDINACIÓN DE LA ESPECIALIDAD DE CIRUGÍA GENERAL
DEPARTAMENTO DE EDUCACIÓN PROFESIONAL



“DESCRIPCIÓN DE LA SERIE DE CASOS DE TUMOR DE CUERPO CAROTIDEO EN
EL CENTRO MEDICO ISSEMYM TOLUCA”

CENTRO MEDICO ISSEMYM TOLUCA “LIC. ARTURO MONTIEL ROJAS”

TESIS

QUE PARA OBTENER EL DIPLOMA DE LA ESPECIALIDAD EN CIRUGÍA GENERAL

PRESENTA:

M. C. SALVADOR MOYA JIMENEZ

DIRECTOR DE TESIS:

ESP. EN A.C.V HUGO CARRASCO GONZALEZ

REVISORES:

E. EN CG MARIO ALFREDO JARAMILLO GARCIA

E. EN CG CESAR JARAMILLO GARCIA

E. EN CG JORGE MUÑOZ INFANTE

F. EN CG VICENTE CARDONA INFANTE

TOLUCA ESTADO DE MÉXICO; 2017

**“DESCRIPCION DE LA SERIE DE CASOS DE TUMOR DE CUERPO CAROTIDEO EN
EL CENTRO MEDICO ISSEMYM TOLUCA”**

INDICE

ABREVIATURAS

I.	MARCO TEÓRICO	1
I.1	Introducción	1
I.1.1	Aspectos generales	2
I.1.1.1	Primeras descripciones	2
I.1.1.2	Epidemiología	2
I.1.1.3	Ubicaciones anatómicas	3
I.1.1.4	Patogénesis	3
I.1.1.5	Histopatología	3
I.1.1.6	Predisposición Hereditaria	4
I.1.1.7	Criterios celulares de malignidad	5
I.1.1.8	Tumores secretores	5
I.1.1.9	Presentación Clínica	5
I.1.1.10	Métodos diagnósticos	6
I.1.1.11	Embolización preoperatoria	7
I.1.1.12	Tratamientos actuales	8
I.1.1.13	Complicaciones derivadas del tratamiento	9
II.	PLANTEAMIENTO DEL PROBLEMA	10
II.1	Argumentación	10
II.2	Pregunta de investigación	10
III.	JUSTIFICACIONES	10
III.1	Académica	10
III.2	Epidemiológica	10
III.3	Económica	11

IV. VARIABLES	11
V. OBJETIVOS	12
V.1 General	12
V.2 Específicos	12
VI.MÉTODOS	13
VI.1 Tipo de estudio	13
VI.2 Diseño del estudio	13
VI.3 Operacionalizacion de variables	14
VI.4 Universo de trabajo	17
VI.4.1 Criterios de inclusión	17
VI.4.2 Criterios de exclusión	17
VI.5 Instrumentos de investigación	17
VI.6 Límite de espacio	17
VI.7 Límite de tiempo	17
VI.8 Análisis estadístico	17
VII. ASPECTOS ÉTICOS	18
VIII. ORGANIZACIÓN	18
IX. RESULTADOS	19
X. TABLAS Y GRAFICAS	21
XI. DISCUSION DE RESULTADOS	24
XII. CONCLUSIONES	30
XIII. RECOMENDACIONES	30
XIV. BIBLIOGRAFIA	31
XV. ANEXOS	34

ABREVIATURAS

TAC Tomografía axial computarizada.

RMN Resonancia magnética nuclear.

AVE Accidente vascular encefálico.

Gy Grays

I.MARCO TEORICO

I.1 Introducción

Los tejidos paraganglionicos que se encuentran distribuidos en el cuerpo constituyen por si mismos órganos quimiorreceptores, sus células forman parte del sistema neuroendocrino difuso cuyos productos principales catecolaminas y neuropéptidos, pueden servir como hormonas y neurotransmisores¹.

Glennner y Grimley, clasificaron los paragangliomas, de acuerdo a su localización anatómica y su actividad funcional, en adrenales y extraadrenales. Los adrenales fueron subdivididos según su asociación en vasos-cervicales y nervio-craneales originados en arcos branquiales (braquiméricos), con el mediastino superior (intravagal), cadena simpática, ganglios retroperitoneales (aorto-simpático) o con vísceras como aurícula, vejiga, hilio hepático y vasos mesentéricos (viscero-autonómicos)².

I. Adrenal: Feocromocitoma

II. Extra adrenales: Braquimérico

Cuerpo carotídeo – subclavio

Yugulo timpánico

Orbitario – coronario

Laríngeo – pulmonar

Intravagal

Aortosimpático

Vísceras – autonómico

Los tumores del cuerpo carotídeo son neoplasias raras originadas de los órganos quimiorreceptores localizados en la adventicia de la bifurcación de la arteria carótida. También conocidos como glomus carotídeos, tumor glómico, paraganglioma no cromafín, quimiodectoma o quemodectomas^{1,2}.

I.1.1 Aspectos generales

Los paragangliomas son tumores benignos, altamente vascularizados, cuyas células se originan en la cresta neural embrionaria. Se ubican a lo largo de arterias y pares craneales de los arcos branquiales, siendo infrecuentes en la región cérvico – facial ^{1,12}

I.1.1.1 Primeras descripciones

La primera descripción de tejido paraganglionar corresponde a Von Haller (1743), quien estudio el cuerpo carotideo. Hasta 1990, menos de mil casos habían sido reportados en la literatura mundial¹.

Von Luschka (1862) hizo el primer reporte de tumores del cuerpo carotideo, siendo Scudder, en 1903, el primero en rescatar uno de estos tumores. En el mismo año, Kohn acuñó el término paranglión para describir el cuerpo carotideo. Durante la primera mitad del siglo XX se describió la presencia de tejido paraganglionar en el trayecto del nervio de Jacobson, en el perineuro vagal y en la convexidad del golfo de la yugular¹.

En 1975, Mascorro y Yates, denominaron como sistema paraganglionar al grupo de células cromafines, derivadas del neuroectodermo, que se ubican en sitios extra-suprarrenales. Forman parte del sistema neuroendocrino, aportando catecolaminas hasta que se forma la médula suprarrenal. La mayor parte de las células degeneran después del nacimiento, persistiendo sólo en algunas localizaciones. En el área cérvico-facial normalmente se encuentra tejido paraganglionar a lo largo del sistema nervioso autónomo y en los cuerpos yugulo-timpánico, vagal y carotideo².

I.1.1.2 Epidemiología

Tienen una incidencia de 1 en 100.000. Los tumores del cuerpo carotideo son lesiones poco comunes del sistema neuroendocrino. De 5 a 7 % de los tumores del cuerpo carotideo son malignos².

I.1.1.3 Ubicaciones anatómicas

El 90% de los paragangliomas se ubica en la glándula suprarrenal (feocromocitoma). El 85% de los paragangliomas extrasuprarrenales se localiza en el abdomen, 12% en el tórax, sólo un 3%, en cabeza y cuello. Otras ubicaciones menos frecuentes son: laringe, cavidad nasal, órbita y tráquea².

En algunas series clínicas se describen un aligera preponderancia en mujeres, especialmente para el tumor de cuerpo carotídeo y el paraganglionar vagal².

I.1.1.4 Patogénesis

Las condiciones que conducen a la hipoxemia crónica, que incluyen vivir a gran altura, el tabaquismo, la enfermedad pulmonar obstructiva crónica, u otras condiciones respiratorias que provocan hipoxia, pueden ser causas esporádicas de hiperplasia del cuerpo carotideo, también relacionado como parte de síndromes, incluyendo la tríada de Carney (sarcoma del estroma gástrico, pulmonar condroma, y paraganglioma), la enfermedad de von Hippel-Lindau (feocromocitoma, hemangioblastoma espinal, y paraganglioma), neurofibromatosis tipo 1, y múltiples endoneoplasias².

I.1.1.5 Histopatología

La histopatología de los paragangliomas, independientemente de su ubicación anatómica, es similar a la del feocromocitoma suprarrenal. Predominan las células tipo I o células paragangliónicas, de aspecto poligonal o fusiforme, con abundante citoplasma granular eosiófilo y características dispuestas en nidos celulares con un patrón pseudo-alveolar conocido como "zellballen". Derivan del neuroectodermo, y poseen gránulos secretores con catecolaminas y neuropéptidos. Se tiñen con hematoxilina de plata (argentación) pero no con dicromato de potasio (no cromafines). Presentan grados variables de atipia que no se correlaciona con el comportamiento biológico del tumor².

Al igual que el tejido paraganglionar normal, los paragangliomas poseen numerosos capilares². Se ha establecido que esta rica vascularización tumoral, se asocia a una elevada expresión tisular de algunos factores angiogénicos (factor de crecimiento vascular endotelio, factor de crecimiento de células endoteliales derivado de plaquetas y prostaglandinas)³.

I.1.1.6 Predisposición Hereditaria

Desde 1933 se han reportado asociaciones familiares de paragangliomas, especialmente casos de tumores del cuerpo carotideo. Aproximadamente un 35% de estos tumores tendrían una predisposición hereditaria, aunque las estimaciones publicadas varían entre un 10% y un 50%. La probabilidad de que un paraganglioma tenga un componente familiar es casi 61 veces mayor en el caso de los tumores de cuerpo carotideo que en paragangliomas de otras ubicaciones⁴.

Siguiendo la hipótesis de los genes supresores de tumores, se puede explicar la mayor tasa de multicentricidad en tumores hereditarios. Es así como se ha reportado una enfermedad multicéntrica (por ejemplo: tumores de cuerpo carotídeo bilaterales) en un 30-40% de los paragangliomas familiares, muy superior al 4-10% descritos en paragangliomas esporádicos^{3,4}.

Para algunos autores, todos los casos de paragangliomas multicéntricos deberían considerarse de tipo hereditario (es decir, con alguna predisposición genética), aún sin historia familiar positiva, dado lo inhabitual de estos tumores⁴.

Los paragangliomas familiares suelen presentarse a edades más tempranas (4^a década de la vida), en relación a la edad de diagnóstico de los paragangliomas esporádicos (5^a-6^a década de la vida), tanto en hombres como en mujeres con la misma frecuencia, sin embargo con mayor tendencia en mujeres^{4,5}.

Actualmente se investigan métodos de diagnóstico genético en pacientes con riesgo familiar de desarrollar paragangliomas; por ejemplo, parientes fenotípicamente normales de pacientes portadores de paragangliomas multicéntricos⁵.

I.1.1.7 Criterios celulares de malignidad

No existe claridad respecto de los criterios celulares de malignidad en este tipo de tumores. Un elevado número de paragangliomas presentan mitosis atípicas, aumento del número de mitosis, pleomorfismo nuclear e invasión capsular. El criterio más aceptado para definir malignidad es a través de la demostración de metástasis regionales o a distancia⁵.

Según este criterio, se ha informado una incidencia de paragangliomas malignos que fluctúa entre el 3% al 20%, dependiendo de su ubicación: 6% de tumores del cuerpo carotídeo, 5% de los yugulo timpánicos, 10-19% de los vagales y 3% de los laríngeos¹. Se reportan metástasis a distancia de paragangliomas cervicales en pulmón, hueso, mama, páncreas, tiroides, riñón e hígado^{5,6}.

I.1.1.8 Tumores secretores

Si bien todos los paragangliomas poseen gránulos neurosecretorios, solo 1 a 3 % de ellos tienen actividad clínica detectable (secretorios de noradrenalina). La presencia de cefalea, hipertensión paroxística y palpitaciones pueden orientar a la presencia de un tumor funcional, en cuyo caso se recomienda la medición de noradrenalina y sus metabolitos en orina de 24 horas como parte de la planificación quirúrgica. En caso de confirmarse la actividad secretora del paraganglioma, el paciente deberá ser pre-tratado con alfa y beta bloqueadores (por ejemplo: labetalol) antes de ser sometido a la resección quirúrgica del tumor⁷.

I.1.1.9 Presentación clínica

La presentación clínica es la presencia de tumoración asintomática en la cara lateral del cuello, de crecimiento gradual y generalmente diagnosticado en forma incidental. Cuando son de gran tamaño, pueden causar sintomatología por efecto de compresión; por lo

general son benignos y el diagnóstico de malignidad no está dictado por sus características histopatológicas, sino por invasión a órganos vecinos, metástasis o recurrencia observadas en un 5-10% de los casos^{2,8}.

En el caso de paragangliomas yugulo-timpánicos, el diagnóstico diferencial incluye a otros tumores de la base del cráneo lateral, como meningiomas, schwannomas, y neurofibromas².

I.1.1.10 Métodos diagnósticos

La tomografía axial computada (TAC), permite estudiar la relación de los paragangliomas cervicales con los tejidos blandos, así como detectar lesiones múltiples. La vascularización de los tumores del cuerpo carotídeo se aprecia con mayor claridad al inyectar medio de contraste endovenoso (angiografía TAC)^{8,9}.

En los glomus yúgulotimpánicos la TAC de alta resolución, es el examen de mayor utilidad para valorar la extensión tumoral en el hueso temporal y en el agujero rasgado posterior⁸.

CLASIFICACION DE FISCH, PARA GLOMUS YÚGULO-TIMPÁNICO.

TIPO	DESCRIPCIÓN
A	Tumor limitado a promontorio.
B	Tumor confinado a oído medio, hipo timpánico y mastoides.
C	Tumor que erosiona bulbo yugular y foramen carotídeo compromiso infra laberíntico.
D1	Invasión intracraneal menor de 2 cm.
D2	Invasión intracraneal mayor de 2 cm.

La resonancia magnética nuclear (RMN), es superior en la evaluación de los tejidos blandos, al estudiar el compromiso vascular del tumor, y en distinguirlo de cambios inflamatorios, edema y vasos sanguíneos cercanos. Es superior a la TAC, en la valoración del compromiso intracraneano⁸.

En la secuencia T₁ de la RMN, los paragangliomas se ven como imágenes hipo intensas bien definidas, mientras que en T₂ se aprecian como imágenes hiperintensas en forma heterogénea, con puntos oscuros y brillantes; imagen de “sal y pimienta”. La angioresonancia, permite realizar un detallado estudio anatómico de la irrigación de los paragangliomas⁸.

El estudio ultrasonográfico con doppler-duplex, tiene una función limitada en paragangliomas, siendo de utilidad únicamente en la valoración y seguimiento de tumores del cuerpo carotideo^{8,9}.

Los paragangliomas pueden ser también estudiados mediante el uso de compuestos radiomarcados: al poseer un gran número de receptores de somastotanina tipo 2, que se visualizan tras la inyección de octreótido (péptido análogo de la somatostatina). Esta evaluación cintigráfica, si bien no proporciona el detalle anatómico de la TAC o RMN, permite confirma el diagnóstico de tumor neuroendocrino, detectar lesiones a distancia, distinguir cambios postoperatorios de enfermedad residual y/o recurrente como estudiar pacientes en riesgo de presentar paragangliomas familiares^{9,10}.

La angiografía es comparada con la utilidad de los estudios imagenológicos no invasivos, pero conserva un rol por su potencial terapéutico a través de la embolización. La angiografía demuestra el suministro primario arterial, la configuración vascular y la irrigación colateral del tumor⁹.

La mayoría de los parangangliomas de cabeza y cuello recibe riego de ramas de la arteria faríngea ascendente; otros aportes pueden provenir de ramas de la carótida interna, maxilar interna, occipital, vertebral o rama cervical ascendente del tronco tirocervical^{9,10}.

1.1.1.11 Embolización preoperatoria

La embolización preoperatoria de paragangliomas, descrita inicialmente por Schick en 1980, ha sido propuesta por numerosos autores. Esta técnica permite disminuir la pérdida sanguínea intraoperatoria, reducir el tiempo quirúrgico y el riesgo operatorio¹⁰. Su mayor

beneficio se aprecia en tumores de gran volumen: tumores del cuerpo carotídeo de un diámetro superior a los 3 cm o bien glomus yugulares etapas C y D. En los glomus timpánicos A y B su beneficio es discutible. A pesar de la ayuda que proporciona la embolización de estos tumores al cirujano, no se puede desconocer las complicaciones potenciales del procedimiento: accidente vascular encefálico (AVE) isquémico por reflujo del material de embolización a la arteria carótida interna y neuropatías craneales. Algunos autores consideran estos riesgos como inaceptables, por lo que no recomiendan la embolización preoperatoria rutinaria de los tumores de cuerpo carotídeo. La embolización produce una reacción preoperatoria rutinaria de los tumores de cuerpo carotídeo. La embolización produce una reacción inflamatoria en el tumor, que se manifiesta por dolor local y fiebre, y que puede dar lugar a necrosis y edema que dificulten la disección quirúrgica; se esta no realiza el mismo día del procedimiento endovascular¹⁰.

La resección quirúrgica de los tumores de cuerpo carotídeo presenta más dificultades en las etapas avanzadas (Shamblin III), siendo en algunos casos necesarios ligar las arterias para facilitar la disección. Wang y cols. reportaron una experiencia de 25 años, consistiendo en 35 tumores de cuerpo carotídeo resecado completamente, sin recidivas en el período de seguimiento^{11,12,13}.

I.1.1.12 Tratamientos actuales

El tratamiento de elección de los paragangliomas de cabeza y cuello es la resección quirúrgica completa. La forma para describir las relaciones anatómicas a las cuales esta adherido el tumor y considerado la dificultad en su resección, es mediante la clasificación de Shamblin, descrita en la Clínica Mayo¹³.

Dado su comportamiento benigno en la mayoría de los casos, la extirpación de la lesión es un tratamiento curativo y permite controlar la mayoría de los síntomas atribuibles a la lesión, salvo en el caso de lesiones nerviosas irreversibles. Por otro lado la resección tumoral permite prevenir complicaciones esperables por el crecimiento sostenido del tumor como

infiltración de pares craneales y de grandes vasos cervicales, invasión intracraneana, hemorragia, etc^{12,13,14}.

Cuando un caso es considerado irresecable, o bien la morbilidad esperable por la cirugía es inaceptable, se puede plantear un manejo mediante radioterapia. La radioterapia externa convencional, a dosis de 45 Gy en 25 fracciones, suele ser suficiente para controlar la mayoría de los paragangliomas. Si bien la radiación no es un tratamiento curativo (el tumor permanece in-situ), éste permanece estable y no progresa después de la terapia^{14,15}.

La radiocirugía estereotáxica parece ofrecer tasas similares de control local, pero con una menor incidencia de efectos adversos propios de la radioterapia. El tratamiento combinado, consistente en cirugía y radioterapia postoperatoria, debería reservarse para los raros casos de paragangliomas malignos^{6,7}.

I.1.1.13 Complicaciones derivados del tratamiento

Las complicaciones derivadas de la cirugía de los paragangliomas están determinadas por su rica irrigación y su estrecha relación a estructuras nerviosas. En la cirugía de tumores del cuerpo carotídeo, se han descrito rupturas de los vasos carotídeos que, según su tamaño, pueden repararse primariamente o bien requerir una anastomosis (con o sin injerto vascular). La hemorragia intraoperatoria ha alcanzado los 4 500 ml, en casos sin embolización preoperatoria, y es frecuente la necesidad de transfusiones en el postoperatorio (aun en casos embolizados previamente)^{16,17}.

Se reporta déficit neurológico postoperatorio en un 41-46% de los pacientes, incluyendo paresias y/o parálisis de pares craneanos y síndrome de Claude-Bernard Horner. La mayoría de estas neuropatías son temporales; sin embargo, los defectos neurológicos ya establecidos en el preoperatorio, por infiltración o compresión tumoral de los pares craneanos, suelen ser irreversibles. Eventos tromboembólicos han derivados en accidentes isquémicos transitorios (7%) e incluso mortalidad (4%) en otras series^{18,19,20}.

II.PLANTEAMIENTO DEL PROBLEMA

II.1 Argumentos

No se cuenta con un registro de pacientes tratados en el Centro Medico ISSEMYM Toluca con diagnóstico de Tumor de Cuerpo Carotideo, así como la utilización de embolización, tratamiento quirúrgico convencional y la morbimortalidad.

II.2 Pregunta de investigación

¿Cuál es el resultado de tratamiento de los pacientes con diagnóstico de tumor de cuerpo carotideo en el Centro Medico ISSEMYM Toluca?

III.JUSTIFICACION

III.1 Académica

Los tumores de cuerpos carotídeo o parangliomas cervicales, es una patología quirúrgica poco frecuente; estos tumores se caracterizan por ser difíciles de resear debido a lo abundante e impredecible de su vascularidad, adherencia arterial y a elementos nerviosos. La literatura mundial reporta los puntos importantes y características de esta enfermedad, pero en nuestra población no siempre se cumplen y no es tan frecuente como parece. Además; distintos cirujanos consideran su manejo, sin tener siempre los conocimientos y la experiencia sobre la anatomía de cuello e incluso la preparación para enfrentar las complicaciones de tipo vascular, lo que aumenta la morbimortalidad de los pacientes.

III.2 Epidemiológica

Consideramos importante analizar la frecuencia en nuestro medio, la experiencia clínica y manejo terapéutico acumulado; con la finalidad de evaluar nuestro desempeño y considerar aportaciones e incluso replanteamientos en su manejo. Ya que el incremento de la incidencia durante las últimas décadas a incrementado.

III.3 Económica

La finalidad de tener un conocimiento sustentable de esta patología, es en un futuro tener herramientas para evitar complicaciones y ofrecer un tratamiento oportuno, reflejándose directamente en la reducción de la morbi-mortalidad de los pacientes portadores de esta patología.

IV.VARIABLES

Variables:

- a) Género.
- b) Ocupación.
- c) Síntoma principal.
- d) Tiempo de evolución.
- e) Ubicación del tumor a nivel cervical (derecha e izquierda).
- f) Enfermedades concomitantes al diagnóstico de la patología.
- g) Método diagnóstico utilizado.
- h) Tipo de abordaje quirúrgico.
- i) Tamaño promedio del tumor.
- j) Clasificación quirúrgica descriptiva para los tumores de cuerpo carotideo según Shamblium, de la clínica Mayo.
- k) Tiempo quirúrgico para la resección.
- l) Complicaciones e incidentes durante la cirugía.
- m) Sangrado transoperatorio.
- n) Tiempo de hospitalización.
- o) Reporte final de patología.
- p) Presencia de complicación postoperatorias.

V.OBJETIVOS

V.1 GENERAL

- Analizar los resultados del tratamiento de los pacientes con diagnóstico de tumor de cuerpo carotideo, en el Centro Medico ISSEMyM Toluca.

V.2 ESPECIFICOS

1. Determinar la frecuencia de presentación por género y de acuerdo a edad.
2. Determinar la característica clínica mas frecuente de presentación en los pacientes con tumor de cuerpo carotideo, y el tiempo de evolución.
3. Analizar su relación con otras patologías.
4. Reportar la metodología diagnostica en nuestro servicio.
5. Describir el tipo de abordaje quirúrgico utilizando, las consideraciones anatómicas, tamaño promedio de la pieza y su categorización considerando la escala de Shamblin, para el tumor de cuerpo carotideo.
6. Analizar los resultados postoperatorios de los pacientes que se llevaron a resección quirúrgica con diagnostico de tumor de cuerpo carotideo, como lo son presencia de complicaciones, tiempo quirúrgico y de hospitalización, secuelas neurológicas y presencia de malignidad.

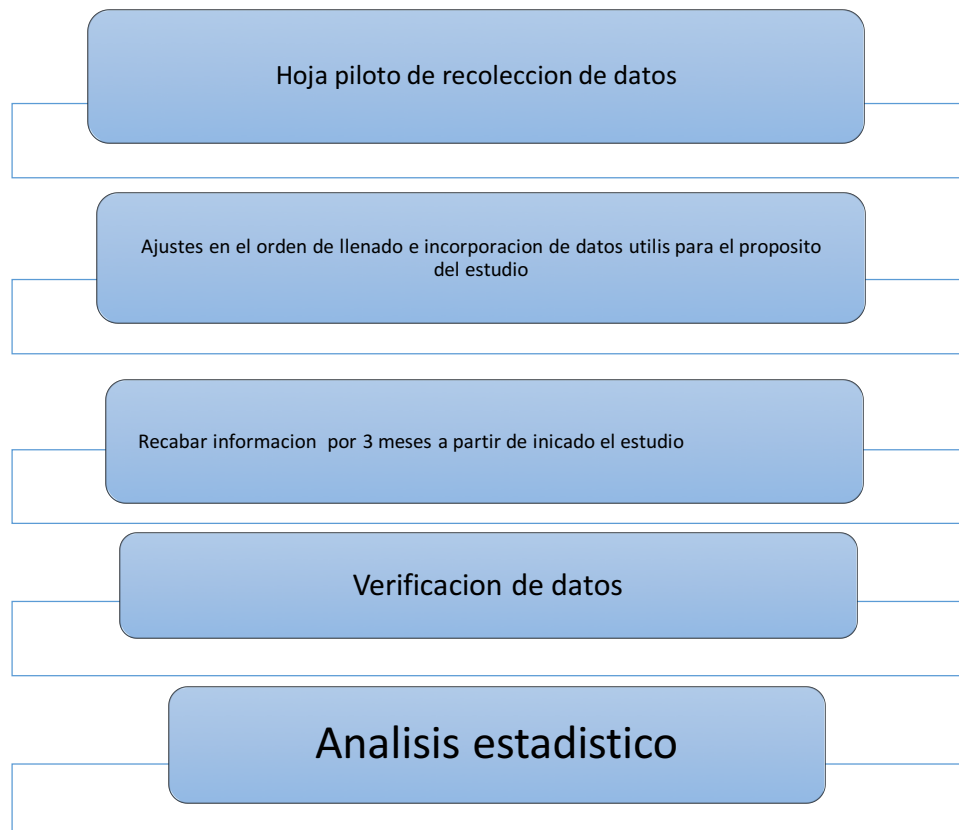
V.OBJETIVOS

V.1 GENERAL

- Analizar los resultados del tratamiento de los pacientes con diagnóstico de tumor de cuerpo carotideo, en el Centro Medico ISSEMyM Toluca.

VI.2 Diseño del estudio

Se realizó una hoja piloto de recolección de datos, la cual se llenó durante un mes, tiempo en el que se realizaron ajustes en el orden de llenado y se incorporaron datos útiles para el pronóstico del estudio. Una vez establecida la hoja de recolección de datos se procedió a recabar información contenida en expedientes seleccionados con diagnóstico de pacientes con tumor de cuerpo carotideo.



VI.3 Operacionalización de las variables

VARIABLE	DEFINICION	DEFINICION OPERACIONAL	ESCALA DE MEDICION
Pacientes con diagnóstico de Tumor de Cuerpo Carotideo del 2013-2016	Total de pacientes que presentaron la patología en 3 año en el Centro Medico ISSEMYM	CUANTITATIVA	DISCONTINUA
Genero	Número de pacientes hombres y mujeres que presentaron tumor de cuerpo carotideo en el centro medico ISSEMYM Toluca entre el año 2013-2016	CUALITATIVA	NOMINAL
Ocupación	Factor de riesgo laboral para presentar tumor de cuerpo carotideo.	CUALITATIVA	NOMINAL
Síntoma Principal	Principal manifestación clínica que presenta el paciente	CUALITATIVA	ORDINAL
Tiempo de Evolución	Se mide desde que el paciente detecta los síntomas hasta su	CUANTITATIVA	DISCONTINUA

	llegada a los servicios médicos		
Ubicación del tumor a nivel cervical (derecha e izquierda)	Determina la identificación del tumor en izquierdo o derecho	CUANTITATIVA	DISCONTINUA
Enfermedades concomitantes	Identificar enfermedades relacionadas con la tumoración de cuerpo carotideo.	CUALITATIVAS	ORDINAL
Método diagnóstico	Ayuda a corroborar la presencia de tumor de cuerpo carotideo.	CUANTITATIVA	CONTINUA
Tipo de abordaje quirúrgico	Determina la mejor opción quirúrgica para la resección de tumor de cuerpo carotideo	CUANTITATIVA	DISCONTINUA
Tamaño promedio de tumor	Comparación de mejor pronóstico	CUANTITATIVA	CONTINUA
Clasificación quirúrgica descriptiva para los tumores de cuerpo carotideo según Shamblim, de la Clínica Mayo	Asignación de riesgo quirúrgico y planeación de la intervención quirúrgica para resección del tumor de cuerpo carotideo.	CUANTITATIVA	CONTINUA

Tiempo quirúrgico de la resección	Comparar la disminución de sangrado y complicaciones en un tiempo quirúrgico mas corto	CUANTITATIVA	DISCONTINUA
Complicaciones e incidentes durante la cirugía	Identificar las causas mas frecuentes que aumenten la morbi-mortalidad en pacientes con necesidad de resección de tumor de cuerpo carotideo	CUANTITATIVAS	DISCONTINUA
Sangrado transoperatorio	Identificar la cantidad de sangrado transoperatorio empleado en la técnica quirúrgica empleada para la resección de tumor de cuerpo carotideo	CUANTITATIVA	CONTINUA
Tiempo de hospitalización	Cuantificar el numero de días empleados para su tratamiento y probables complicaciones	CUANTITATIVA	DISCONTINUA
Reporte final de patología	Clasificar el tumor de cuerpo carotideo por las diferencias histológicas.	CUANTITATIVA	DISCONTINUA

Presentación de complicaciones postoperatorias	Identificar las lesiones secundarias al tratamiento quirúrgico.	CUANTITATIVA	DISCONTINUA
--	---	--------------	-------------

VI.4 Universo de trabajo

Expedientes clínicos de pacientes que hayan ingresado con diagnóstico de tumor de cuerpo carotideo al servicio de Angiología y Cirugía Vascular, como el archivo del servicio de patología del Centro Medico ISSEMyM Toluca, en el periodo comprendido de abril del 2013-abril2016.

VI.4.1 Criterios de inclusión.

Todos los pacientes con diagnóstico de tumor de cuerpo carotideo, que ingresaron a la consulta externa del servicio de Angiología y Cirugía Vascular.

VI.4.2 Criterios de exclusión

Todos los pacientes con expedientes incompletos y sin diagnóstico de tumor del cuerpo carotídeo.

VI.5 Instrumentos de investigación

Hoja de recolección de datos.

VI.6 Límite de espacio

Se analizaron todos los expedientes clínicos de pacientes que hayan ingresado con diagnóstico de tumor de cuerpo carotideo al servicio de Angiología y Cirugía Vascular, como el archivo del servicio de patología del Centro Medico ISSEMyM Toluca., ubicado en Av. Baja Velocidad 284, Col. San Jerónimo Chicahualco, Municipio Metepec, Estado de México.

VI.7 Límite de tiempo

Periodo comprendido entre Abril del 2013 y Abril del 2016.

VI.8 Análisis estadístico

Para el análisis de la información se empleó estadística descriptiva, las variables se expresaron en porcentajes de acuerdo a la característica de la variable y su comportamiento.

VII. Aspectos éticos

La información se realizó de carácter confidencial, sin utilizar los nombres propios que contengan los expedientes elegidos. La aplicación del instrumento para este estudio se realizó en las instalaciones de centro médico ISSEMyM específicamente en el Cirugía Vasculuar y Angiología, previa autorización correspondiente.

Por tratarse de un estudio observacional, sin ningún tipo de intervención, no requirió de consentimiento informado.

VIII.- ORGANIZACIÓN:

Trabajo de investigación realizado por:

Tesista: Salvador Moya Jimenez

Director clínico de tesis: Dr. Hugo Carrasco González

Director Metodológico: Dr. Fernando Rodríguez Ortega

IX. RESULTADOS

Fueron reunidos 15 expedientes, se excluyo uno. Consideramos entonces 14 registros de pacientes, de los cuales 13 fueron de sexo femenino, y uno de sexo masculino, la edad comprendida fue entre los 31 y los 56 años de edad, con una media de 46.92 años (Ver Grafica 1).

Al cuestionar sobre la ocupación la mayoría fue ama de casa en un 71.42 % (n=10), y solo el 28.57 % (n=4), contaba con el registro de empleado derechohabiente directo.

En el 100% de los pacientes el dato clínico mas importante fue incremento de volumen a nivel cervical. Predominantemente del lado derecho con un 78.57 % de los casos (n=11), y para el lado izquierdo un 21.42 % (n=3). Con un rango de evolución mínimo en el cual se considero cuando identifico por primera el tumor de 6 meses, y un máximo de 6 años hasta que decide recibir tratamiento. El promedio corresponde a 17.66 meses de evolución.

Respecto al lugar de residencia encontramos que el 100% pertenecían al estado de México, la mayoría un 64.28% (n=9) de los casos radica en Toluca, 21.42% (n=3) en el valle de Chalco y solo en 14.28% (n=2) en Atlacomulco (Ver Tabla 1).

Dentro de las enfermedades concomitantes relacionadas, dos casos (14.28%) con Diabetes Mellitus Tipo 2 (DM 2), tres casos (21.42 %) Hipertensión arterial sistémica , 3 pacientes (21.42%) con HAS y diabetes mellitus tipo 2 (DM 2) y finalmente 6 pacientes (42.85%) sin antecedente de patología agregada (Ver Tabla 2).

El método común de diagnostico fue la arteriografía (Arteriog) para todos, apoyados en ultrasonido doppler-duplex (DD) y tomografía axial computada (TAC). En 7 pacientes (50 %) se realizo Arteriog, DD y TAC , 5 de ellos (35.71%) Arteriog y TAC, finalmente 3 pacientes (14.28%) Arteriog y DD (Ver Tabla 3 y Gráfica 2).

El tratamiento empleado en todos los pacientes fue resección subadventicial del tumor, mediante exploración cervical anterior. De acuerdo a la clasificación de Shamblim el 71.42

% (n=10) de los pacientes fueron Grado II y el 28.57% (n=4) de los pacientes fueron grado III, no registramos ningún grado I (Ver Gráfica 3).

El tiempo promedio de cirugía para la resección fue de 1 hora y 48 minutos. Teniendo como tiempo mínimo registrado de una hora y como un máximo de tres horas y media.

El volumen de sangrado en el transoperatorio se encontró en un rango de entre 200 y 1600 c.c., con un volumen de sangrado promedio de 486.66 c.c.

Fueron registradas complicaciones durante el procedimiento en el 21.42 % (n=3) de los pacientes, de tipo vascular predominantemente, una lesión de la arteria carótida interna proximal (7.14 %) (la cual fue reparada reimplantando esta en la arteria carótida externa), y una lesión a nivel de la bifurcación carotidea (7.14%) (Reparada mediante sutura simple en sitio de lesión) (Ver Gráfica 4).

Durante la disección en 5 casos 35.71%, el tumor fue reseado, respetando e identificando todas las estructuras anatómicas, en 3 casos (21.42%) fue necesario separar el tumor de abundantes elementos ganglionares, en 5 pacientes (35.71%) el tumor fue separado de la fascia cervical profunda, elementos nerviosos y circunferencia de los vasos carotídeos, en 1 pacientes (7.14%) se requirió ligar y cortar la arteria tiroidea superior.

Para el tratamiento durante el postoperatorio inmediato fue a base de analgésico, antibiótico profiláctico; no en todos los casos se requirió transfusión sanguínea por hemoglobina menor de 10 g/dl, y recuperación hemodinámica, solo documentados en 2 casos.

Dentro de las complicaciones reportadas en las primeras 24 horas a la cirugía, fue hematoma sobre la herida 14.28% (n=2), los cuales fueron drenados, en un caso (7.14 %) isquemia hemisférica con secuelas neurológicas permanente.

El tiempo de estancia hospitalaria fluctuó entre 3 y 15 días con un tiempo promedio de 4.46 días.

En nuestro estudio el mayor tiempo de hospitalización se desencadenó por una complicación neurológica por isquemia hemisférica generalizada, fue hasta la delimitación completa del daño y estabilidad de la paciente que se egreso, con apoyo por parte de rehabilitación.

Dentro de las dimensiones del tumor encontramos un rango mínimo de 3 x 3 cm y un máximo de 4x5 cm, con un promedio de 3.6x 4.4 cm , considerando los ejes mayor y menor.

El reporte definitivo de patología, no fue posible documentar en la totalidad de los casos y solo fueron registrados 9 resultados que confirmaron la estirpe benigna del paraganglioma carotídeo con ganglio linfático sin alteraciones.

No fueron documentadas recidivas en 3 meses de observación; y no fue posible dar seguimiento por distintas causas como: falta de información en los expedientes, los pacientes no acudieron al seguimiento o fueron dados de alta para control en su localidad.

X. TABLAS Y GRAFICAS

Tabla 1. RESIDENCIA DE PACINETES CON TUMOR DE CUERPO CAROTIDEO.

MUNICIPIO	No. De Pacientes
Toluca	9
Valle de Chalco	3
Atlacomulco	2
Total de pacientes	14

Fuente Centro Medico ISSEMYM TOLUCA.

Tabla 2. RELACIÓN DE ENFERMEDADES CONCOMITANTES.

Tipo de enfermedad	No. De pacientes
DM 2	2
HAS	3
DM 2 HAS	3
S/P	6
Total de pacientes	14

DM 2= Diabetes Mellitus tipo 2.

HAS= Hipertensión arterial sistémica.

S/P=Sin patología documentada.

Fuente Centro Medico ISSEMYM

Tabla 3.RELACIÓN DE METODOS DIAGNÓSTICOS EMPLEADOS.

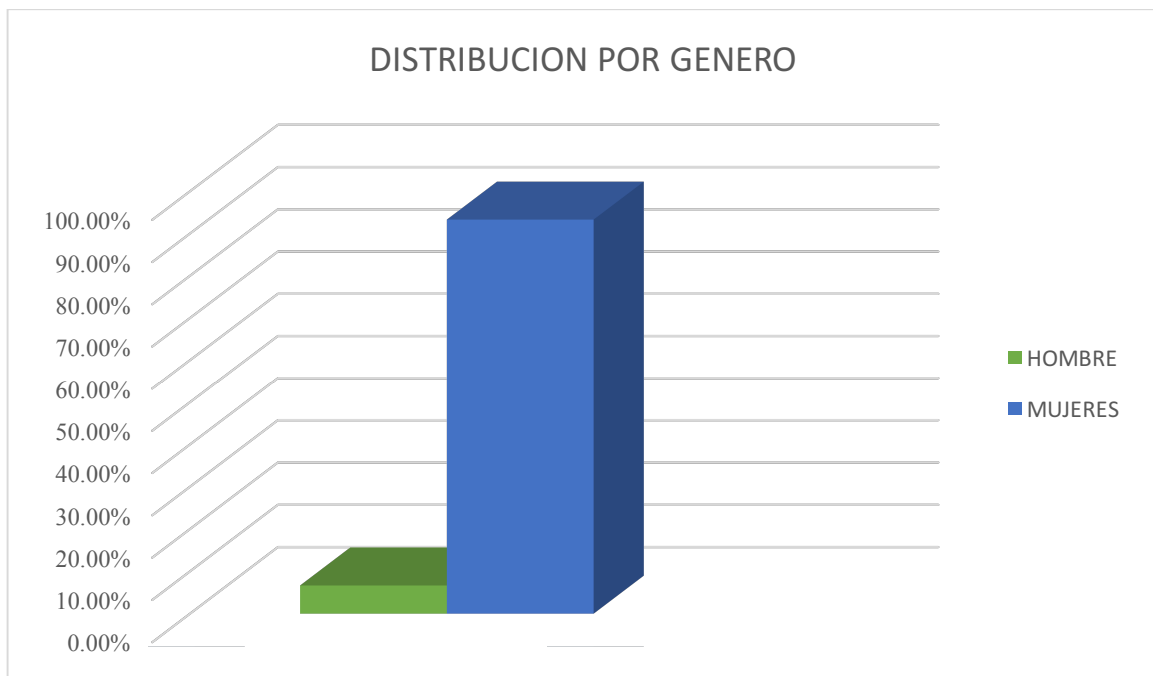
Estudio practicado	No. De pacientes
Arteriog+DD+TAC	7
Arteriog+TAC	5
Arteriog+DD	2
Total de pacientes	14

Arteriog=arteriografía.

DD=doppler-duplex.
TAC=tomografía axial computada.
Fuente Centro Medico ISSEMYM Toluca.

GRAFICA 1.

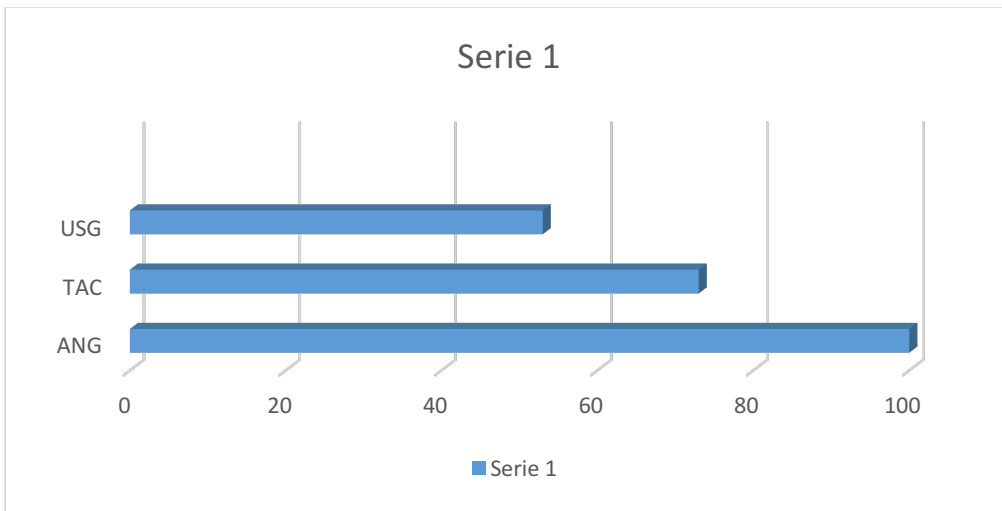
TUMOR DE CUERPO CAROTIDEO, EXPERIENCIA EN EL CENTRO MEDICO
ISSEMYM TOLUCA



Fuente: expedientes clínicos del Centro Medico ISSEMyM Toluca de abril del 2013 – abril 2016.

GRAFICA 2.

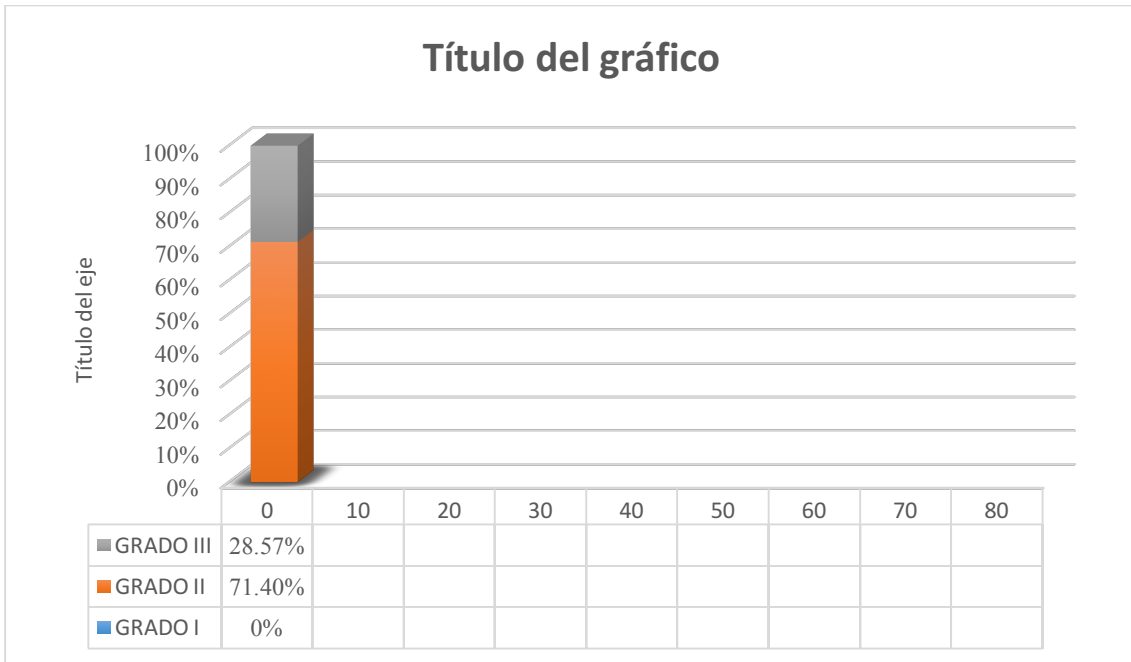
TUMOR DE CUERPO CAROTIDEO, EXPERIENCIA EN EL CENTRO MEDICO
ISSEMYM TOLUCA



Fuente: expedientes clínicos del Centro Medico ISSEMYM, de abril del 2013 a mayo del 2013

GRÁFICA 3.

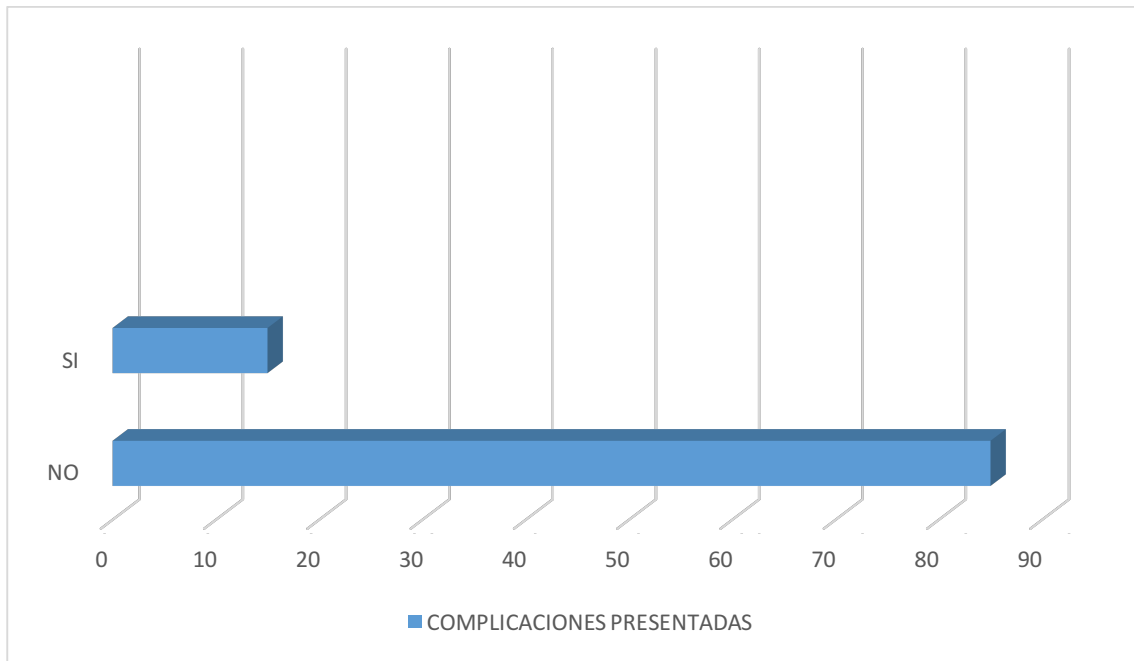
TUMOR DE CUERPO CAROTÍDEO, EXPERIENCIA EN EL CENTRO MEDICO
ISSEMYM TOLUCA.
ESCALA DE SHAMBLIN



Fuente: expedientes clínicos del Centro Medico ISSEMYM, de abril del 2013 a mayo del 2013

GRÁFICA 4

TUMOR DE CUERPO CAROTÍDEO, DESCRIPCION DE LA SERIE DE CASOS DE TUMOR DE CUERPO CAROTIDEO EN EL CENTRO MEDICO ISSEMYM TOLUCA



Fuente: expedientes clínicos del Centro Medico ISSEMYM, de abril del 2013 a mayo del 2013

XI. DISCUSIÓN DE RESULTADOS

El cuerpo carotideo es un tejido de forma ovoidea de 3 x 5 mm de tamaño, aproximadamente con un peso de 12 mg en promedio, localizado en la bifurcación carotidea, subadventicial, e irrigado por la arteria faríngea ascendente⁸, y de origen ectodérmico, funciona como un quimiorreceptor directamente sensible a los cambios arteriales de PCO₂ y PO₂, y estrechamente a los cambios de pH y temperatura, que induce modificaciones en la actividad vasomotora y respiratoria.^{18,28}

El crecimiento descontrolado del cuerpo carotideo, da como resultado la presencia de tumores, y su incidencia parece estar incrementada proporcionalmente con la altitud, debido a los estímulos de hipoxia crónica que inducen hiperplasia en el cuerpo carotideo²⁰. En nuestro estudio, la mayor parte de la población 64.28%, radica en Toluca, lugar ubicado a 2680 metros sobre el nivel del mar, el resto de entidades registradas de igual manera presentan altitud elevada (Ver tabla 1).

Hablando de tumores de cabeza y cuello; uno de cada 30 000, corresponde a un tipo de paraganglioma¹⁰; el más frecuente es el tumor de cuerpo carotideo (78%), seguido por los paragangliomas yugulares (16%), vágales (4.5%), timpánicos (1.5%) y periaórticos¹². Con una incidencia baja los paragangliomas carotideos en 0.01% de la población¹³. Este tipo de tumores son raros¹¹, según reporta la literatura mundial, pero en México como Centroamérica no es tan frecuente.

La mayor parte de estos tumores se presentan de manera esporádica y solo el 10% de los pacientes tiene una relación familiar^{24,25}, cuando consideramos un patrón hereditario en estas familias sugiere una transmisión dominante²⁶.

En nuestro análisis, la edad promedio de presentación fue en mujeres con 56 años de edad, en un rango amplio entre la tercera y octava década de la vida, similar a lo documentado en la literatura clásica. Dentro del interrogatorio no identificamos antecedentes familiares relacionados a esta patología o hereditarios.

Clínicamente se sospecha el tumor de cuerpo carotideo, por la presencia de masa cervical sobre el borde anterior del músculo esternocleidomastoideo, poco o nada dolorosa, que generalmente no se presenta con soplo o thrill acompañante²¹, y que a la exploración característicamente presenta un desplazamiento en plano vertical y no dirección horizontal conocido como signo de Fontaina³⁸.

En nuestro estudio la manifestación principal es un crecimiento cervical asintomático de lado derecho y en algunos casos acompañado de dolor local, vértigo, disfagia o alteración de la voz; manifestaciones no bien sustentadas, pero las cuales debemos considerar con la finalidad de descartar algún otro tipo de patología.

El tiempo de evolución reportado es variable, debido a que los pacientes no inmediatamente prestan atención para su tratamiento por su naturaleza asintomático. Por lo que acuden al médico cuando empieza a ser evidente, provoca preocupación por su crecimiento continuo, o desencadena datos clínicos de compresión.

Para el diagnóstico, primero debe ser considerados cualquier tumor de cuello como lo pueden ser los tumores de paratiroides, tumores de partes blandas, enfermedades linfoproliferativas, quistes branquiales entre los más frecuentes²³.

En todos los casos se debe considerar realizar un estudio preoperatorio, que descarte un exceso en la producción de catecolaminas, con medición de metanefrinas urinarias y ácido vanilmandélico en la orina, que identifica los paragangliomas funcionales, información que determina consideraciones durante la anestesia³⁸.

En este estudio realizado, no fue documentada de manera dirigida actividad funcional del tumor de cuerpo carotídeo, únicamente logramos identificar enfermedades agregadas, descartar la presencia de hipertensión arterial sistémica (HAS) en la mayoría de los casos (Ver tabal 2).

No es frecuente la afectación de los pares craneales por el tumor, pero aumenta esa probabilidad cuando el tumor excede los 5 cm de diámetro mayor.

Dentro de las consideraciones diagnósticas, a pesar de la sospecha clínica, contamos con métodos no invasivos, como la tomografía axial computada, la resonancia magnética nuclear, el ultrasonido doppler dúplex; pero es la arteriografía el método diagnóstico invasivo más utilizado, el cual permite observar la separación por un tumor hipervascularizada de la carótida interna y externa, la cual conocemos como signo de "La lira"^{31,32}, y además explora la presencia de enfermedad carotídea (estenosis) como la circulación intracraneal.

En últimas fechas se maneja el recurso de la embolización preoperatorio de tumor, consideración introducida por Schick en 1980, con la finalidad de disminuir el riesgo de sangrado facilitando la cirugía, y por ende permite una disección limpia sobre los elementos nerviosos a proteger. Existe controversia respecto a la embolización preoperatoria de los tumores del cuerpo carotídeo, por riesgo de trombosis cerebral.

Existe un consenso, que los tumores grandes (mayores de 5 cm) y con datos de compresión clínica y manifestaciones neurológicas siempre y cuando superen los 3 cm, son candidatos a embolizar^{26,34}.

Trippy y colaboradores en el 2002, consideran que en lugar de embolizar, excluir preoperatoriamente el tumor con la colocación de stents cubiertos en la carótida, considerando menor riesgo de accidente cerebrovascular al prescindir de sustancias embolizantes que pasarían a la circulación distal³⁵.

La angiografía, ayuda a planificar la intervención, pero ante la sospecha clínica, primero debe considerarse un doppler dúplex de cuello y posteriormente un estudio de imagen como la TAC o resonancia; esta última con mayor detalle pero sin superar a la TAC, pero si a mayor costo y no todos los hospitales cuentan con el recurso.

En resumen, el doppler-duplex aporta información sobre la existencia, o no de enfermedad carotídea, arterioesclerosis concomitante, define bien la característica imagen de hipervascularización del glomus sobre la bifurcación carotídea y permite hacer un diagnóstico diferencial con tumores de otra estirpe, de manera que evita las punciones biopsia que están contraindicadas, podrían tener graves consecuencias por la hemorragia.

Está claramente establecido la efectividad de la resección de los tumores, es el tratamiento de elección. La presencia de un tumor del glomus es una indicación de resección quirúrgica en ausencia de enfermedad metastásica o riesgo quirúrgico elevado. No tiene sentido posponer la cirugía en estos pacientes, en los cuales el aumento progresivo de tamaño incrementa la dificultad técnica y favorece las complicaciones. Es una patología de resolución quirúrgica y que se recomienda debe ser tratada por cirujanos vasculares para garantizar buenos resultados, en caso de requerir reconstrucciones de elementos arteriales³⁸.

En el histórico esta documentada la primera resección de cuerpo carotideo en el año de 1880 por Rieger, donde el paciente falleció¹⁵, la primera intervención con éxito esta registrada en los Estados Unidos de Norteamérica en 1903¹⁶.

En la clínica Mayo Shamblyn en 1971, publica una clasificación que consideran tamaño del tumor, relaciones anatómicas y dificultad durante la cirugía al resecarlo. Para el tipo I, a los tumores pequeños, mínimamente adheridos a los vasos carotídeos y fácilmente resecable, a los del grupo II tumores mas grandes, con adhesión moderada a los vasos carotídeos, que exige una disección quirúrgica cuidadosa e incluso el uso de shunt, para el grupo II son tumores de gran tamaño, íntimamente pegados a los vasos carotídeos, cura disección es difícil y con la probabilidad de requerir una reconstrucción vascular^{30,38}.

CLASIFICACIÓN QUIRÚRGICA PARA TUMORES DE CUERPO CAROTÍDEO
(SHAMBLIN).

GRADO	DESCRIPCIÓN
I	Tumores pequeños, mínimamente adheridos a los vasos carotídeos y fácilmente resecable.
II	Tumores más grandes, con adhesión moderada a los vasos carotídeos, que exige una disección quirúrgica cuidadosa e incluso el uso de shunt.
III	Tumores de gran tamaño, íntimamente pegados a los vasos carotídeos, cuya disección es difícil y con la probabilidad de requerir una reconstrucción vascular.

La disección recomendada es la subadventicial, descrita por Gordon-Taylos (White line), que facilita un plano de clivaje entre los vasos y el tumor, una cuidadosa exposición de la bifurcación y de los vasos carotídeos⁴⁴. Otro componente importante, que facilita la resección es la presencia del electrocauterio bipolar, con el se va graduando la intensidad de corriente permitiendo disecar y cauterizar simultáneamente.

La resección de un paraganglioma carotídeo lleva inherente lesiones nerviosas, por encontrarse fibras nerviosas dentro del tumor (la inervación del cuerpo y seno carotídeo se realiza por el nervio de Hering, rama del glossofaríngeo y también por ramas del nervio vago y fibras simpáticas) y en tumores de tipo III de Shamblym aumenta la dificultad de la técnica, lo que obliga muchas veces a realizar resección de la carótida interna o externa y su consecuente reconstrucción con interposición de injerto venoso o sintético.

En estos casos la lesión nerviosa temporal puede estar presente en un 20 a 40%, siendo permanente hasta el 40% de los casos afectados los pares craneales VII, X y XII. En nuestro estudio fueron documentadas un 20% de complicaciones de la población total tratada, de las cuales, en uno de los casos dejó una secuela permanente, el resto se resolvió en su momento sin mayores consecuencias.

La mortalidad intraoperatoria publicada está entre 0 a 2%, en algunas series reporta hasta un 5%. El seguimiento es preciso a largo plazo; debido a que son publicadas metástasis a los 10 y 20 años³⁸.

La malignidad de los paragangliomas es muy rara, tan solo del 5%, aunque algunos reportes aislados indican hasta 20%, a diferencia de otros tumores malignos. Los tumores del cuerpo carotídeo son diagnosticados por su comportamiento clínico y no solamente en relación con su apariencia histopatológica. Con una probabilidad de bilateralidad del 5%, que aumenta en la presentación familiar. De esta manera, la malignidad revelada por metástasis locales o a distancia, pero no en criterios microscópicos, ocurre en menos de un 5% de los casos y parece ser más frecuente en los paragangliomas funcionales, sobre todo en los secretores de dopamina^{27,28}. En el estudio como mencionamos anteriormente no reportamos tumores malignos.

Otra opción terapéutica es la radioterapia; con resultados inciertos, pues la mayoría de estos tumores son poco sensibles a la radiación y debería reservarse sólo para casos de tumores malignos con metástasis regionales y como tratamiento complementario en pacientes sintomáticos con elevado riesgo quirúrgico, en casos de recidiva tumoral la cual es menor del 5% o resecciones incompletas³⁶. Debe considerarse además las complicaciones derivadas de dicho tratamiento como lo es la osteonecrosis mandibular, fibrosis carotídea pos radiación y lesión laríngea.

En nuestro trabajo, no fue posible documentar recidiva o tumor residual a más de 6 meses de observación, y en ninguno de los casos consideramos radioterapia o embolización preoperatoria. Todos los pacientes operados pasaron al piso sin requerir de cuidados mayores, excepto uno (por complicación neurológica) ya comentado. El manejo analgésico como antimicrobiano profiláctico fue considerado para todos.

XII. CONCLUSIONES

- La presencia del tumor del cuerpo carotídeo no es infrecuente en nuestra población, predomina en mujeres, se manifiesta por un aumento de volumen a nivel cervical y la mayor parte de las veces es asintomático.
- La arteriografía es el método diagnóstico que proporciona la mayor cantidad de información; además que ofrece la posibilidad de embolización preoperatoria; pero el doppler-duplex es un excelente recurso para estudio inicial y seguimiento postoperatorio.
- El tratamiento es netamente quirúrgico, resección completa subadventicial. Pero delicado por la anatomía de la región. Por este motivo recomendamos, debe ser manejada por personal con experiencia plena en la región del cuello y capacitada para resolver lesiones vasculares. Lo cual garantiza al paciente un mejor pronóstico, curación y disminuir los índices de morbimortalidad.

- Los resultados en el servicio son adecuados, sin embargo existe una necesidad de continuar el estudio analizando la actividad funcional del tumor y seguimiento posterior a la cirugía, puntos que deberán ser considerados prospectivamente en estudios subsecuentes y en la práctica clínica diaria.

XIII. RECOMENDACIONES

Recomendamos dar seguimiento a nuestra investigación, ahora bajo la premisa costo-beneficio de mantener a un paciente en protocolo de estudio de tumoración de cuerpo carotideo.

Recomendamos actualizar la base de datos de pacientes con tumor de cuerpo carotideo y su seguimiento postoperatorio, con la finalidad de identificar las probables complicaciones y morbi-mortalidad.

XIV. BIBLIOGRAFIA

1. Myssiorek D. Head and neck paragangliomas: an overview. *Otolaryngology Clin North Am* 2001; 34: 829-836.
2. Wasserman PG, Savargaonkar P. Paragangliomas: classification, pathology, and differential diagnosis. *Otolaryngology Clin North Am* 2001; 34: 845-862.
3. Jyung RW, Leclair EE, Bernat RA, et al. Expression of angiogenic growth factors in paragangliomas. *Laryngoscope* 2000; 110: 161-167.
4. Drovdic CM, Myers EN, Peters JA, et al. Proportion of heritable paraganglioma cases and associated clinical characteristics. *Laryngoscope* 2001; 111: 1822-1827.
5. Baysal BE, Ferrel RE, WillettBrozik JE, et al. Mutations in SDHD, a mitochondrial complex II gene, in hereditary paraganglioma. *Science* 2000; 287: 848-851.
6. Jordan JA, Roland PS, Mcmanus C, Weiner RL, Giller CA. Stereotactic radiosurgery for glomus jugulare tumors. *Laryngoscope* 2000; 110: 35-8.

7. Maarouf M, Voges J, Landwehr P, et al. Stereotactic linear acceleraterbased radiosurgery for the treatment of patients with glomus jugulare tumors. *Cancer* 2003; 97: 1093-1098.
8. Stoeckli SJ, Schuknecht B, Alkadhi H, Fisch U. Evaluation of paragangliomas presenting as a cervical colorcoded doppler sonography. *Laryngoscope* 2002; 112: 143-146.
9. Jin ZQ, He W, Wu DF, Lin MY, Jiang HT. Color Doppler Ultrasound in Diagnosis and Assessment of Carotid Body Tumors: Comparison with Computed Tomography Angiography. *Ultrasound Med Biol* 2016; 134:1-8.
10. Bustillo A, Telischi FF. Octeotide scintigraphy in the detection of recurrent parangliomas. *Otolaryngol Head Neck Surg* 2004; 130: 479-482.
11. Luna Ortiz K. Et al. Carotid body tumors: review of a 20 year experience. *Oral Oncol* 2005; 41:56-61.
12. Diez Porres L, et al. Paraganglioma multicentrico: cuidado con la cirugía. *Rev Clin Esp* 2003; 203, 434-438.
13. Law Y, Chan YC, Cheng SW. Surgical management of carotid body tumor - Is Shamblin classification sufficient to predict surgical outcome?. *J Vasc Diagn* 2016; 29:1-6.
14. Granell M, et al. Implicaciones anestesiológicas de la exégesis de paraganglioma carotídeos. A propósito de tres casos clínicos. *Rev Esp Anestesiol Reanim* 2001; 48: 387-392.
15. Figueras AY, et al. Quemodectoma asociado a paraganglioma del vago: resección mediante subluxación mandibular. *Angelology* 2002; 54: 38-43.
16. Rodríguez CH, et al. High-altitude paraganglioma: diagnostic and therapeutic considerations. *Cancer* 1986; 57: 672-676.
17. Davidovic LB, et al. Diagnosis and treatment of carotid body paraganglioma: 21 year of experience at clinical center of Serbia. *World J Sur Oncol* 2005; 3: 10.
18. Miselli A, et al. Carotid glomus tumor. Study of two cases using color Duplex ultrasonography. *Radiol Med (Torino)* 1994; 88: 877-880.

19. Kwekkeboom DJ, et al. Osteroid scintigraphy for detection for detection of paraganglioma. *J Nucl Med* 1993; 34: 873-878.
20. Lafrati M, et al. Adjuvant techniques for the management of large carotid body tumor. A case report and re- view. *Cardiovasc Surg* 1999; 7: 139-145.
21. Grufferman M, et al. Familial carotid body tumor: case report and epidemiologic review. *Cancer* 1980; 2116-22.
22. Mall J, et al. First report of hepatic lobotomy for metastatic carotid body tumor. *J Cardiovasc Surg* 2000; 41: 759-61.
23. Leonetti J, et al. Perioperative strategies in the manage- ment of carotid body tumor. *Otolaryngol Head Neck, Surg* 1997; 117: 111-5.
24. Granell M, et al. Implicaciones anestesiológicas de la exégesis de paraganglioma carotídeos. A propósito de tres casos clínicos. *Rev Esp Anestesiol Reanim* 2001; 48: 387-92.
25. Ridge BA, et al. Familial carotid body tumor: incidence and implications. *Ann Vasc Surg* 1993; 7: 190-4.
26. Sobol SM, et al. Familial multiple cervical paragangliomas: report of a kindred and review of a kindred and re- view of the literature. *Otolaryngology Head Neck Surg* 1993; 102: 382-90.
27. Gil FLH, et al. Surgical treatment of the carotid body tumor: a 30 year experience. *Journal Vascular Brasileiro* 2003; 2: 171-5.
28. Rinaldo A, et al. Which paragangliomas of the head and neck have a higher rate of malignancy? *Oral Oncol* 2004; 40: 458-60.
29. Rabl H, et al. Diagnosis and treatment of carotid body tumor. *Thorac Cardiovasc Sur* 1993; 41: 340-5.
30. Mitchel RO, et al. Characteristics, surgical management, and outcome in 17 carotid body tumor. *Am Surg* 1996; 62: 1034-7.
31. González FMJ, et al. Tumores del glomus carotídeo: es tudio de 11 años. *Angiología* 2006; 58(2): 91-7.
32. Brown RL, et al. Carotid body tumor, benign and malignant. *Laryngoscope* 1993; 103: 7-15.

33. Mancilla JG. Tumor de cuerpo carotídeo Experiencia HRALM . México: ISSSTE UNAM, Div. de estudios de postgrado; 2001, p. 9-16.
34. Alexander FY. Paragangliomas. Experiencia en el Hospital General Lic. Adolfo López ateos I.S.S.S.T.E. División de Estudios de postgrado Universidad Nacional Autónoma de México, Tesis de posgrado Medicina interna, México D.F., Febrero de 1984: 3-21.
35. Rutherford RB, et al. Vascular surgery. 8a Ed. U.S.: W.B. Saunders Company; 2015, p. 1856-62.
36. Calvin BE, et al. Current therapy in vascular surgery. 4a Ed. St. Louis, Missouri: Edt. Mosby; 2001, p. 118-22.
37. Hallett JW, Comprehesive vascular and endovascular surgery. Spain: Mosby; 2004, p. 565-7.
38. James L, et al. Vagak paraganglioma a review of 46 patients treated during a 20 year period. Arch Otolaryngology head neck surg 1998; 124: 1133-40.

XV. ANEXOS

ANEXO 1. HOJA DE RECOLECCIÓN DE DATOS

CENTRO MEDICO ISSEMYM

HOJA D E DATOS DE RECOLECCION DE DATOS

DATOS	1	2	3	4	5	6	7	8	9
NOMBRE									
AFILIACION									
SEXO									
EDAD									
RESIDENCIA									
MOTIVO PRINCIPAL DE CONSULTA									
TIEMPO DE EVOLUCION									
UBICACION									
ENF.CONCOMITANTE									

METODO DIAGNOSTICO									
ABORDAJE QUIRURGICO									
EMBOLIZACION									
SANGRADO TRANSOPERATORIO									
CLASIFICACION DE SHAMBLIM									
TIEMPO QUIRURGICO DE RESECCION									
COMPLICACIONES									
TIEMPO DE HOSPITALIZACION									
REPORTE FINAL DE PATOLOGIA									
SECUELAS									
RECIDIVA									

ANEXO 2. CLASIFICACIÓN QUIRÚRGICA PARA TUMORES DE CUERPO CAROTÍDEO (SHAMBLIN).

GRADO	DESCRIPCIÓN
I	Tumores pequeños, mínimamente adheridos a los vasos carotídeos y fácilmente resecable.
II	Tumores más grandes, con adhesión moderada a los vasos carotídeos, que exige una disección quirúrgica cuidadosa e incluso el uso de shunt.
III	Tumores de gran tamaño, íntimamente pegados a los vasos carotídeos, cuya disección es difícil y con la probabilidad de requerir una reconstrucción vascular.

